Ueber die

Usur der Sehne des langen Kopfes vom m. biceps brachii.

Inaugural-Dissertation

zur

Erlangung der Doktorwürde

in der

Medicin und Chirurgie

unter dem Präsidium

von

Dr. **H. v. Luschka,**

o. ö. Professor der Anatomie,

vorgelegt von

Hermann Rapp

aus Dürrmenz-Mühlacker.

Tübingen 1866.

Digitized by the Internet Archive
in 2026

https://archive.org/details/IA41550015_0058

Ueber die

Usur der Sehne des langen Kopfes vom m. biceps brachii.

Inaugural-Dissertation

zur

Erlangung der Doktorwürde

in der

Medicin und Chirurgie

unter dem Präsidium

von

Dr. **H. v. Luschka,**

o. ö. Professor der Anatomie,

vorgelegt von

Hermann Rapp

aus Dürrmenz-Mühlacker.

Tübingen 1866.

Vorwort.

Am Schlusse meiner academischen Laufbahn angekommen, ergreife ich diese Gelegenheit, um allen meinen hochverehrten Lehrern den aufrichtigsten Dank für die vielfachen Beweise von Wohlwollen, die mir von ihnen zu Theil geworden, auszusprechen.

Insbesondere aber danke ich meinem Präses, dem Herrn Prof. Dr. H. v. Luschka, für die gütige Unterstützung, die er mir bei dieser Arbeit angedeihen liess.

Tübingen, im Januar 1866.

H. Rapp.

Es sei mir gestattet, den pathologisch-anatomischen Veränderungen eine genauere Beschreibung der normalmässig bestehenden anatomischen Verhältnisse vorauszuschicken, und wird diess um so gerechtfertigter erscheinen, als erst in neuerer Zeit durch eine Abhandlung des Herrn Professor v. Luschka [1]) mehr Licht über die eigenthümlichen Verhältnisse dieser Sehne verbreitet wurde, und unrichtige Ansichten, welche früher darüber bestanden, ihre Berichtigung fanden.

Es war nehmlich die Meinung verbreitet, die Sehne vom langen Kopf des biceps brachii werde dadurch im sulcus intertubercularis festgehalten, dass dieser durch Sehnenfasern vom musculus pectoralis major und latissimus dorsi gewissermassen überbrückt sei, in Wirklichkeit aber kann von einer Ueberbrückung nur insofern die Rede sein, als die Gelenkkapsel über den Höckern des humerus ausgespannt ist. Unter diesen erscheint die Furche zwischen spina tuberculi majoris und minoris offen, als Halbkanal, sobald die unverletzte Sehne des pectoralis major ergiebig genug nach aussen umgelegt wird. Die Fasern dieser Sehne weichen nehmlich in der Nähe ihrer Insertion auseinander und bilden

[1]) Zeitschrift für rationelle Medicin von Henle und Pfeiffer, Nr. 7. Bd. VIII. S. 328.

eine fibröse Scheide, die den grösseren Theil der im sulcus bicipitalis liegenden Sehne des zweiköpfigen Armmuskels umgibt. Von den zwei Blättern, in welche das Gewebe der Sehne vom m. pectoralis major zerfällt, entspricht das äussere dickere der ganzen Höhe der Sehne, und setzt sich in der bekannten Weise an die spina tuberculi majoris an; ein Theil der Fasern seines obern Endes strahlt in die Kapselmembran des Schultergelenks aus. Nicht so hoch und dünner ist die innere Lamelle; sie hört am obern und am untern Ende mit einem durch Bogenfasern begrenzten, eine rundliche Lücke umziehenden Rande auf. Die Fasern dieses Blattes endigen theils im sulcus intertubercularis nahe an der spina tuberculi majoris, theils stehen sie mit Faserbündeln der Sehne des m. latissimus dorsi, welche jene Rinne auskleiden, in Verbindung. Der Kanal, welchen die Sehnenblätter so constituiren, zeigt an seiner innern Oberfläche einzelne Züge von Bogenfasern, wodurch der Zusammenhang mit der Synovialscheide des biceps hergestellt wird. An der Seite des innern Blattes der fibrösen Scheide, welche dem sulcus bicipitalis zugekehrt ist, liegt zu seiner Verstärkung ein in der Längsrichtung verlaufendes Sehnenbündel. Es entspringt selbstständig am innern Umfang des Oberarmbeins in der Nähe des untern Endes der Sehne des latissimus dorsi, um hauptsächlich den innern Umfang der untern Oeffnung der fibrösen Scheide der biceps-Sehne zu umgrenzen, während sein oberes Ende ganz allmählig im Gewebe der Faserkapsel des Schultergelenks sich verliert.

Bei der natürlichen Lagerung der Sehne des pectoralis major ist die innere Wand jener fibrösen Scheide

durch lockern Zellstoff an das Fasergewebe des sulcus bicipitalis angeheftet, welcher nach aufwärts tiefer und hier mit Faserknorpel ausgekleidet ist.

Während das parietale Blatt der Synovialscheide der biceps-Sehne in dem zwischen den beiden Höckern befindlichen Abschnitt des sulcus intertubercularis untrennbar fest mit dessen knorpeligem Ueberzuge verwachsen ist, zeigt dagegen die Membran in ihrem Verlaufe durch die fibröse Hülle eine viel geringere Adhärenz. Am Ausgang derselben tritt sie mit dem lockern, den übrigen Theil des langen biceps-Kopfes umgebenden Zellstoff in eine engere, eine völlige Scheidung nur schwer gestattende Verbindung. — Derart ist das Verhalten desjenigen Theiles der Sehne, welcher sich ausserhalb des Gelenkes befindet, nach der oben erwähnten Abhandlung, und werde ich mir bei der Schilderung der weiteren hieher bezüglichen anatomischen Verhältnisse erlauben, das treffliche Werk desselben Autors über „die Anatomie der Glieder“ [1]) zu Grunde zu legen.

Das Ende der Sehne, schreibt Luschka, welches den Ursprung des langen Kopfes bildet, ist theils am tuberculum supraglenoideum befestigt, theils geht es nach vorn und hinten in das labrum glenoidale der Schulterpfanne über. Diese Sehne nimmt von einer modificirten Fortsetzung der Synovialhaut bekleidet ihren Verlauf theils über den Kopf des humerus, theils steigt sie im sulcus intertubercularis herab.

Zwei Synovialtaschen stehen nämlich regelmässig mit

---

[1]) Anatomie der Glieder. S. 163 u. S. 125.

der Höhle der Schultergelenkkapsel in offener Verbindung. Die eine davon ist die bursa synovialis subscapularis, welche hinter sich die Beinhaut, vor sich die obersten Bündel des m. subscapularis hat, von welchem sie aber noch durch einen geschlossenen Schleimbeutel getrennt ist, für welchen Luschka die gemeinhin auf jene Tasche ausgedehnte Benennung, bursa mucosa subscapularis, reservirt wissen möchte. Die andere Ausstülpung ist die bursa intertubercularis, eine Art von Hülse (processus vaginalis), welche die im früheren Fortalleben extracapsuläre Sehne eine Strecke weit unter die tubercula humeri begleitet, um hier wieder in die Kapselwand umzubiegen. Innerhalb der obern Hälfte des sulcus intertubercularis besteht demgemäss die Scheide aus einem parietalen, jene Rinne auskleidenden, und einem innern auf eine ungemein dünne Lamelle reducirten Blatte, welche mit der Sehne innig verwachsen, aber nicht selten mit jener durch eine longitudinale Falte verbunden ist. Diese Längefalte wird von Henle als eine Art mesenterium, von andern wieder als retinaculum bezeichnet, und bildet dieselbe eine unvollkommene Scheidewand, welche die Synovialtasche der Länge nach theilt. — Diese gewiss ebenso eigenthümlichen als interessanten Beziehungen der Sehne eines Muskels zu einem Gelenke und dessen Synovialmembran wiederholen sich nur noch in einem Gelenke des menschlichen Körpers.

Es ist diess nehmlich im Kniegelenke, und zwar die Sehne des m. popliteus. Auch hier blieb es der Neuzeit vorbehalten, als Norm festzustellen, was früher als Ausnahme angesehen wurde. Während man früher von dieser

Sehne gewöhnlich sagte, dass sie unter sich einen Schleimbeutel habe, der öfters mit dem Kniegelenke communicirend gefunden werde, wird jezt dieser sogenannte Schleimbeutel als eine Aussackung der Synovialhaut des Kniees nachgewiesen, welche die strangförmige Sehne des m. popliteus einhüllt, während sie frei am lateralen Umfang der äussern Bandscheide vorbeizieht, um dicht über der lateralen Knorpelgrenze des condylus ext. femoris ihren Ansatz zu gewinnen.

Der m. popliteus hat, wie der m. anconeus quartus am Ellenbogengelenk, die Aufgabe, die Kniegelenkskapsel vor Einklemmung zu bewahren, und geschieht diess durch eine Anzahl von Fleischbündeln, welche nicht in die Bildung der Endsehne eingehen, sondern sich an die Convexität einer von Henle [1]) als ligamentum popliteum arcuatum aufgeführten Schleife anheften, welche vom Höcker des condylus ext. femoris entspringt, gegen die fossa intercondyloidea hin in die Kapsel des Kniees ausstrahlt und mit einem Bändchen zusammenhängt, welches vom capitulum fibulae ausgeht.

Die Endsehne des Muskels dagegen ist es, welche vorzüglich dazu dient, die Festigkeit des Kniegelenks in gebeugter Stellung zu vermehren [2]). — War es bisher die Anordnung dieser Sehnen gewesen, welche Veranlassung zu einem Vergleich des Schulter- mit dem Knie-Gelenke gab,

[1]) Handbuch der Bänderlehre des Menschen 1856. S. 145.

[2]) Robert, Untersuchungen über die Anatomie und Mechanik des Kniegelenks, Giessen 1855. Nr. 57.

so bietet noch eine andere Erscheinung an einem der eigentlichen Constituentien des Gelenks, dem Knorpel, einige Analogie.

Die Patellarfläche des femur findet nehmlich nach hinten auf jeder Seite durch eine seichte, schräg von aussen nach innen gegen das vordere Ende der incisura intercondyloidea verlaufende Rinne ihre Abgrenzung. Diese Furchen können mit Henle als die im Verlaufe der Zeit entstandenen Spuren des Drucks erklärt werden, den das vordere Ende der Bandscheibe beim aufrechten Stehen auf die Condylen des femur ausübt.

Am condylus ext. ist diese Furche in der Regel stärker ausgebildet, was ohne Zweifel von der am Schlusse der Streckung erfolgenden Abduction des Unterschenkels abhängt. Mögen nun diese Furchen Folgen des Drucks sein, oder gerade umgekehrt von anomaler Vertheilung des Drucks und der Spannung im Gelenke herrühren, so war es mir immerhin von Interesse, als weitern Vergleichspunkt, bei Untersuchung eines Schultergelenks, auf dem knorpeligen Ueberzuge des Armbeingelenkkopfes eine schmale rinnenartige Depression zu finden, welche der Stelle entsprach, wo die Sehne vom langen biceps-Kopf zu ruhen pflegt. Das Gewebe des Knorpels hatte hier eine fahlere Färbung, und seinen normalen Glanz und Glätte verloren. Da diese Veränderungen am Knorpel des Kniegelenkes häufig mit dem spätern Alter zusammentreffen, so erklärt diess W. Henke damit, dass in dieser Lebensperiode die Muskeln nicht mehr die erforderliche Druckwirkung auf die Gelenke auszuüben vermögen. Mag diess nun auch beim

Kniegelenke der Fall sein, so wage ich es doch nicht, dasselbe ätiologische Moment für meinen Befund an jenem Armbeingelenkkopfe geltend zu machen. Es bildet diese Usur des Knorpels einen natürlichen Uebergang zu der Usur der biceps-Sehne, und wird die Bezeichnung, die ich für diese pathologische Veränderung der Sehne gewählt habe, um so gerechtfertigter erscheinen, als es sich hier gerade so um Schwund- und Neubildung handelt, wie diess am Knochen der Fall ist, wenn er als usurirt bezeichnet wird. Wenn nun auch der Begriff der Usur, in des Wortes voller Bedeutung, nicht für alle Fälle streng anwendbar und durchzuführen ist, die ich theils der einschlagenden Litteratur entnehme, theils selbst beobachtet habe, so subsumire ich doch alle Alterationen der Sehne unter diesem Namen, mag nun die Continuitätsstörung eine vollkommene oder nur partielle gewesen sein, mögen die Sehnenenden Verwachsungen eingegangen haben oder nicht. Die characteristische Neubildung von Sehnengewebe fand ich zwar nirgends erwähnt, allein es gelang mir, dieselbe an einem der Präparate deutlich nachzuweisen, die mir durch die Güte des Herrn Präses zu Gebote stehen.

Ich will mich bemühen, die an diesen Präparaten ersichtlichen Veränderungen, welche sich auf die constituentia des Schultergelenks, und die innerhalb der Gelenkkapsel verlaufende Sehne vom langen Kopf des biceps beziehen, möglichst vollständig zu beschreiben. Zunächst fallen an einem derselben die Veränderungen des Gelenkknorpels in die Augen. Während der Knorpel am Schulterblatte keine von der Norm abweichenden Charactere zeigt, hat der

Knorpel des caput humeri seine normale Glätte verloren und zeigt statt deren unregelmässige Höcker, welche sich bei näherer Betrachtung als aus zerfasertem Knorpelgewebe bestehend erweisen. An andern Bezirken wieder ist die Knorpelsubstanz vollständig geschwunden, und es kommen gleichsam inselartig in die Knorpelsubstanz eingestreute, unregelmässig gestaltete, und rauh sich anfühlende Knochenstellen zum Vorschein. Die Gelenkkapsel zeigt ebenfalls in den verschiedenen mir vorliegenden Präparaten verschiedene Grade pathologischer Veränderungen. Während diese in dem einen Präparate gänzlich fehlen, zeigen wieder andere die Veränderungen im höheren Grade, wie sie für die fungöse Gelenkentzündung characteristisch sind. Die Synovialmembran ist verdickt, rauh, mit dem umgebenden Zellgewebe fester verwachsen, auf ihrer innern Oberfläche findet sich eine grosse Anzahl verschiedenartig geformter Excrescenzen, bald warzig-drusig, wenig sich über die Oberfläche erhebend, bald kolbenförmig, bald vollständige Stränge bildend, die in den verschiedensten Richtungen verlaufen und theils in die Gelenkhöhle frei hineinragen, theils den Papillarmuskeln des Herzens vergleichbar, von einem Theil der Synovialmembran zum andern hinziehen. Durch alle diese Veränderungen ist das Aussehen der erkrankten Synovialis ein von dem der normalen durchaus verschiedenes. Die Veränderungen der Sehne, deren Beschreibung der eigentliche Zweck dieser Arbeit ist, gestalten sich in den mir vorliegenden Schultergelenken ebenfalls verschieden. Sollen wir vor allem das für den Zustand der Usur am meisten characteristische Merkmal auf-

führen, so haben wir als solches zu bezeichnen einen nach Ort des Vorkommens und räumlicher Ausdehnung verschiedenartig sich gestaltenden Defect der Sehne. Die näheren Formverhältnisse der also erkrankten Sehne lassen sich nach den Präparaten ungefähr folgendermassen schildern. Verfolgen wir die Sehne vom langen biceps-Kopf von ihrem Ursprunge an, so verläuft dieselbe ungefähr in der Länge von 3 Centimetern normal durch die Kapsel des Schultergelenks; anstatt nun ihren Weg durch den sulcus intertubercularis hindurch zu suchen, hört sie an dieser Stelle auf, und lassen sich statt der normalen Sehne folgende Veränderungen constatiren. Das obere Fragment, wenn ich mich der Kürze halber dieses Ausdrucks bedienen darf, zeigt ein durch die Integrität seines synovialen Ueberzuges bedingtes glattes Aussehen. Diese Synovialscheide erhält sich auf der äussern, d. h. der von der Knochenfläche abgewandten Seite der Sehne, um mehrere Millimeter weiter abwärts normal, als auf der entgegengesetzten Seite. Während sie nun an ihrem vordern Ende sich verbreitert, zeigt sie folgende höchst interessante Veränderungen. Sie zerfällt nehmlich an dieser Stelle gleichsam pinselförmig in eine grosse Anzahl theils faseriger theils vorn kolbig verdickter Sehnenelemente. Diese zeigen aber durchaus nicht die gleiche Länge, so dass ihre vordern Enden beiläufig in derselben Ebene lägen, sondern es ragen vielmehr zahlreiche Fäden über die benachbarten hinaus, wodurch es das Ansehen gewinnt, als habe hier durch ein Auswachsen normaler Sehnenelemente die Natur eine Wiedervereinigung angestrebt, wie ja häufig bei pathologischen

Processen Destruction und Neubildung neben einander hergehen.

Wenn wir in der Schilderung dieser Veränderungen des obern Sehnenrestes, denselben von oben nach unten verfolgten, so gelingt diess beim untern Theile besser, wenn wir hier den umgekehrten Weg einschlagen, und die Sehne von ihrem Uebergange in den Muskelbauch an nach aufwärts betrachten.

Eine kurze Strecke lässt dieselbe keine Veränderungen wahrnehmen, dann aber verdickt sich der synoviale Ueberzug und ist, soweit die Sehne noch erhalten ist, fest verwachsen mit derselben.

Von da an, wo die Sehne fehlt, ist die Scheide zusammengefallen, und an mehreren Stellen verdünnt. An einem der Präparate, dessen Abbildung beigefügt ist, ist sie durchbrochen, und zeigt eine schlitzförmige, längliche mit unregelmässig gestalteten Rändern umgebene Oeffnung. Am untern Theile dieser Oeffnung kommt ein Sehnenstück zum Vorschein, welches der Necrosirung verfallen hier noch zum Theil von der Scheide festgehalten wird wie ein Sequester, theils frei in die Oeffnung hineinragt, und dadurch das Lumen der Scheide klaffend erhält. Oberhalb dieser Oeffnung ist die Scheide ohne Inhalt, so dass ihre Wände an einander zu liegen kommen. Von der Gelenkhöhle aus jedoch betrachtet, fällt am Anfang des sulcus intertubercularis ein trichterförmiger Schlauch in die Augen. Es wird dieser Trichter durch die Verwachsungen der Scheide mit ihrer Umgebung hier bedingt, und bildet er so den Anfang eines Communicationscanals, der die Gelenk-

höhle, mit jener untern Oeffnung in der Scheide verbindet. Was nun die Ursachen anbelangt, welche diese eben beschriebenen pathologischen Veränderungen des inter- und extracapsulären Sehnentheils herbeiführen können, so muss vorausgeschickt werden, dass nicht allein durch Entzündung der Sehnenscheide, mag sie nun selbstständig aufgetreten sein, oder mag die Ernährungsstörung erst vom Gelenke auf sie übergegriffen haben, eine Continuitätsstörung der Sehne herbeigeführt werden kann, sondern dass auch schon Fälle, wie z. B. der von Cruveilhier beobachtete, zur Untersuchung kamen, wo in Folge einer Luxation des Oberarms die Sehne zerrissen und ihr oberes Ende mit dem Armbeingelenkkopfe verwachsen war, so dass sie hier ein ligamentum teres repräsentirte. — Die Vergleichung damit ist zwar nur in pathologischer Beziehung zulässig, da ja das ligamentum teres keinen nennenswerthen Antheil an der Beschränkung irgend welcher Bewegung nimmt, in seltnen Fällen von Geburt aus vermisst wird, in andern als wahre plica synovialis erscheint, welche den Schenkelkopf gar nicht erreicht [1]).

Eher möchte der intracapsuläre Sehnentheil als eine Art ligamentum interarticulare zu betrachten sein, welches die Aufgabe hat, den Kopf des humerus an die cavitas glenoidalis scapulae anzudrücken, und bei Stössen von unten nach oben zu unterstützen. Die Nothwendigkeit dieser Einrichtung geht schon aus dem Missverhältniss zwischen dem Umfange der Gelenkpfanne und der Grösse des kuge-

[1]) Luschka, Anatomie der Glieder, S. 364.

ligen Gelenkkopfes, sowie der beträchtlichen Weite der Gelenkkapsel hervor; unterstützt wird die Sehne zwar in ihrer Aufgabe noch durch die feste Decke, welche acromion und processus coracoideus nebst dem sie verbindenden starken Bande über dem Gelenke bilden, so dass eine Verrenkung nach oben ganz unmöglich gemacht ist, wenn nicht die genannten Knochenvorsprünge abgebrochen sind, oder die Sehne des biceps usurirt oder endlich dieselbe auf das tuberculum majus luxirt ist, wie in dem Falle, der von Soden beobachtet wurde.

Stromeyer[1]) zweifelt zwar daran, dass die Erscheinungen in diesem Falle die genaueren Symptome der Verrenkung der Sehne des caput longum bicipitis gewesen sind. Da die Synovialmembran entzündet, mit Exsudat bedeckt, der Knorpel des Kopfes ulcerirt war, da wo er mit dem acromion in Berührung stand, so glaubt Stromeyer annehmen zu müssen, dass es sich hier mehr um die Resultate einer chronischen Gelenksentzündung gehandelt hat. Auffällig hiebei allein ist die diesem Falle beigefügte Bemerkung, dass die Sehne in ihrer Scheide eingeschlossen auf dem tuberculum majus liegend gefunden wurde. Nur im Kapselbande zeigte sich ein kleiner Riss; wenn die Sehne nun auch durch diesen Riss ausgetreten war, so war sie damit noch nicht dem Uebergreifen der Entzündung auf ihren synovialen Ueberzug entzogen, und stimmt desshalb dieser Befund nicht mit dem, was andere hierüber beobachtet haben.

[1]) Handbuch I, p. 625.

Während also eine Continuitätsstörung der Sehne zu Luxationen Anlass geben kann, erleidet sie auch selbst verschiedene Lageveränderungen bei Verrenkungen des Oberarms. Die Sehnen der m. m. subscapularis, teres major und minor, supra- und infra-spinatus zerreissen zwar hiebei gern, aber nur selten ist diess der Fall bei der Sehne des langen biceps-Kopfes. Sie wird nehmlich aus der Rinne, in welcher sie zwischen den beiden Tuberceln durch das Kapselband festgehalten wird, herausgerissen. Alsdann kann sie das tuberculum majus umfassen, oder auch den Oberarmkopf selbst umschlingen, so dass sie zwischen ihm und der Gelenkfläche der scapula sich einschiebt, woraus ein mächtiges Repositionshinderniss entsteht. Bleibt aber die Sehne des biceps in ihren normalen Verbindungen im sulcus intertubercularis, so kann sie dem verrenkten Gelenkkopfe nur in einem bedeutenden Bogen, mithin nur mit heftiger Spannung des biceps folgen, woraus sich dann die Beugung und Supination des Vorderarms erklärt. War die Sehne zerrissen worden, so kann eines ihrer Enden mit dem Gelenkkopfe oder dem tuberculum majus verwachsen [1]).

Es dürften jedoch trotz der eigenthümlichen Stellung des Arms die diagnostischen Kennzeichen einer Sehnenluxation nur schwer festzustellen sein, um so mehr als dieselben sich nur wenig von denen einer Gelenksentzündung unterscheiden. Nachdem hiemit dem Interesse, das diese Verhältnisse für die Lehre von den Luxationen des

[1]) Bardeleben, Lehrbuch der Chirurgie II. Band.

Oberarms haben, gebührende Rechnung getragen ist, gehe ich zum zweiten Moment über, welches zu Usur der Sehne führen kann. Es ist diess eine selbstständig auftretende Ernährungsstörung des synovialen Sehnenüberzugs. Dass dieser Vorgang nicht zu den Seltenheiten gehört, wenn er auch bis jetzt wenig Beachtung gefunden hat, geht schon daraus hervor, dass Lisfrank sich veranlasst sieht, auf die Möglichkeit der Verwechslung einer tenosinitis crepitans in der Sehnenscheide des langen biceps-Kopfes mit einer fractura colli humeri (nach Beobachtung eines solchen Falles) aufmerksam zu machen.

Besteht eine solche Entzündung länger, so ist die Sehne gleichem Schicksale ausgesetzt, wie jede andere in eine entzündete Scheide eingeschlossene Sehne. Ihre Existenz ist gefährdet, im Verlaufe der Zeit erfährt sie eine Art Necrosirung oder gänzliche Verflüssigung. Ein anderes Resultat der chronischen Entzündung ist beträchtliche fibröse Verdickung der Sehnenscheide, wobei dieselbe mit der Sehne und dem umgebenden Zellgewebe verwächst. Letzteres scheint gerade bei der biceps-Sehne das häufigste zu sein, dass nehmlich durch die Fortsetzung einer Entzündung der intracapsulären Sehnenscheide in erster Linie auf den extracapsulären Synovialfortsatz und in weiterer Folge auf das nach unten an diesen anstossende Zellgewebe eine fibroide Verdickung und Verdichtung beider Gebilde und schliesslich eine Umgestaltung derselben in eine die Sehne fest umschliessende Hülse gesetzt wird. — Als die gewöhnlichste Ursache der Usur des oft genannten Sehnenabschnittes wäre noch die Entzündung des Schultergelenks

anzuführen, und lässt sich auch in den meisten Fällen ein Zusammenhang zwischen der Intensität und Dauer der stattgehabten Gelenksentzündung einerseits, und dem Grade von Usur, in dem die Sehne getroffen wird, andererseits, nachweisen.

Unter den verschiedenen Formen von Entzündung wäre noch besonders die mit bedeutender Missstaltung aller Bestandtheile desselben einhergehende deformirende Gelenksentzündung als diejenige anzuführen, in deren Gefolge die Destruction der Sehne besonders ausgeprägt zu sein pflegt.

Seltne Beispiele, wo in Folge der chronischen Gelenksentzündung der interarticuläre Theil der Sehne verloren gieng, und der extracapsuläre Theil derselben mit dem tuberculum majus verwuchs, sind von R. Adams mit Mayne [1]), E. Gurlt [2]), Edwin Canton [3]), beschrieben und von Adams abgebildet worden. Der interarticuläre Theil war in diesen Fällen gerissen oder abgeflacht, ausgedehnt und in neben einander liegende Stränge getheilt.

Die Litteratur hierüber wurde vor einigen Jahren noch durch einen interessanten Fund bereichert, welchen Professor W. Gruber [4]) in Petersburg machte. Er fand nehmlich bei der Untersuchung zweier Schultergelenke neben andern Veränderungen die Sehnen des langen biceps-Kopfes vollständig in beiden fehlend. Das Ende des extra-

---

[1]) R. Todd. The Cyclopädia of anatom. and Physiolog. Vol. IV.

[2]) Beiträge zur vergl. pathol. Anatomie der Gelenkskrankheiten.

[3]) London Med. Gaz. New. Ser. Vol. VI.

[4]) Archiv für Anatomie und Physiologie. Jahrgang 1863

capsulären Theiles war an das tuberculum majus angeheftet. Es kam rechts hinter einer Knochenbildung hervor am tuberculum majus und war links theilweise abgerissen, theilweise am tuberculum majus innerhalb der obersten engen und tiefen Partie des sulcus intertubercularis befestigt. Der Fleischkörper des langen Kopfes wurde um die Hälfte schwächer gefunden als der des kurzen Kopfes.

Im Widerspruche damit steht ein anderer Fall, den W. Gruber zu beobachten Gelegenheit hatte. Hier fehlte bei normal gebildetem Schultergelenke der ganze lange Kopf des m. biceps brachii, trotzdem war aber der allein vorhandene kurze Kopf des Muskels spindelförmig, und nur so gross wie derselbe Kopf des Muskels der andern Seite. Er entsprang mit dem normal sich verhaltenden m. coracobrachialis verwachsen wie gewöhnlich vom processus coracoideus. Seine Sehne inserirte sich wie gewöhnlich an den radius und seine Sehne gab auch das aponeurotische Bündel zur Aponeurose am innern Muskelvorsprunge der regio cubiti anterior ab. Aber weder am Gelenkkopfe des Armbeins und an der cavitas glenoidalis des Schulterblattes, noch an der Schultergelenkkapsel und an den diese bedeckenden Muskeln, noch am fornix coraco acromialis, im spatium subacromiale und subcoracoideum und an den bursae mucosae, welche in letzteren enthalten sind, wurde etwas bemerkt, welches angezeigt hätte, dass der Gelenkkopf des Armbein höher gestanden wäre als derselbe der andern Extremität, an welcher der m. biceps völlig normal ausgebildet war.

Der m. biceps brachii ist überhaupt reich an Varie-

täten. Lauth [1]) beobachtete einen Fall, wo der Defect des langen Kopfes durch vermehrte Stärke des kurzen, in einem andern Falle durch einen vom untern Theil des Armbeins entspringenden dritten Kopf ersetzt war. — Was die consecutiven Zustände anbelangt, so scheint der Gelenkkopf des Armbeins nach völliger oder theilweiser Zerstörung der Sehne des langen Kopfes sich nach oben, oder aussen und oben abnorm zu erheben, auf die vordere Wand der Schultergelenkkapsel namentlich auf den Theil derselben, welcher über der Sehne von Muskeln unbedeckt bleibt, einen grösseren Druck auszuüben und dadurch allmählig Atrofie und Perforation derselben und der sie bedeckenden Muskeln bewirken zu können.

Der dadurch mit dem fornix coraco-clavi-acromialis, oder fornix coraco-acromialis in Berührung gekommene Gelenkkopf des Armbeins wird daselbst in Folge von Reibung, Schwund der Beinhaut und Usur der knöchernen Partieen in verschiedener Ausdehnung veranlassen und damit eine zweite fossa glenoidalis bilden. Es werden diese Veränderungen sowie eine etwa vorhandene arthrophlogosis deformans um so leichter zu erkennen sein, als das Schultergelenk der manuellen Untersuchung leicht zugänglich ist. Die Atrofie der umgebenden Muskeln aber kann einen doppelten Grund haben. Einmal ist sie darin begründet, dass der Patient, weil er die beschwerlichen Bewegungen der Schmerzen wegen scheut, jene Muskeln nicht gebracht, die ruhenden Muskeln aber abmagern und degeneriren.

---

[1]) Nouveau manual de l'anatomie p. 144.

Andererseits aber kann es auch durch den Druck, den der ausgetretene Gelenkkopf ausübt, zum Muskelschwunde kommen. In der Folge kann dann der Ellenbogen nur noch durch Vermittlung des Schulterblattes nach oben gehoben werden. Der Kopf des humerus aber steht, wie bei den Verrenkungen nach Vorn und Oben, nach Innen vom acromion und vor dem processus coracoideus, oder steht er nach innen vom process. coracoid. und unter dem Schlüsselbein. Derselbe bildet in der Gegend, wo deltoideus und pectoralis major zusammenstossen, eine Hervorragung. Die Schulter ist abgeflacht und der Arm verkürzt.

Sind diese Veränderungen des Schultergelenks eingetreten und erkannt worden, so kann auch zugleich mit dem Zustandekommen dieser spontanen Luxation eine Usur jener Sehne erwartet werden. — Wenn gleich also diese Diagnose erst mittelbar gestellt werden kann, so glaube ich doch, dass, wenn erst durch Beschreibung möglichst vieler Fälle das klinische Interesse mehr darauf hingeführt ist, auch die Wichtigkeit dieser Sehne für das Schultergelenk mehr Beachtung finden dürfte, als es seither der Fall war.

Erklärung der Abbildung.

Schultergelenk der rechten Seite eines 64 Jahre alten Mannes im sagittalen Durchschnitt.

1) Cavitas glenoidalis scapulae.
2) Caput humeri.
3) Abgerissenes und theilweise ausgewachsenes oberes Ende der Sehne vom langen Kopfe des biceps brachii.
4) Langer Kopf des biceps brachii.
5) Synovialkapsel des Schultergelenks.
6) Die mit der Synovialkapsel continuirliche trichterförmige Sehnenscheide, in welcher
7) ein Sequester der ursprünglichen Sehne enthalten ist.

Druck der J. B. Metzler'schen Buchdruckerei in Stuttgart.

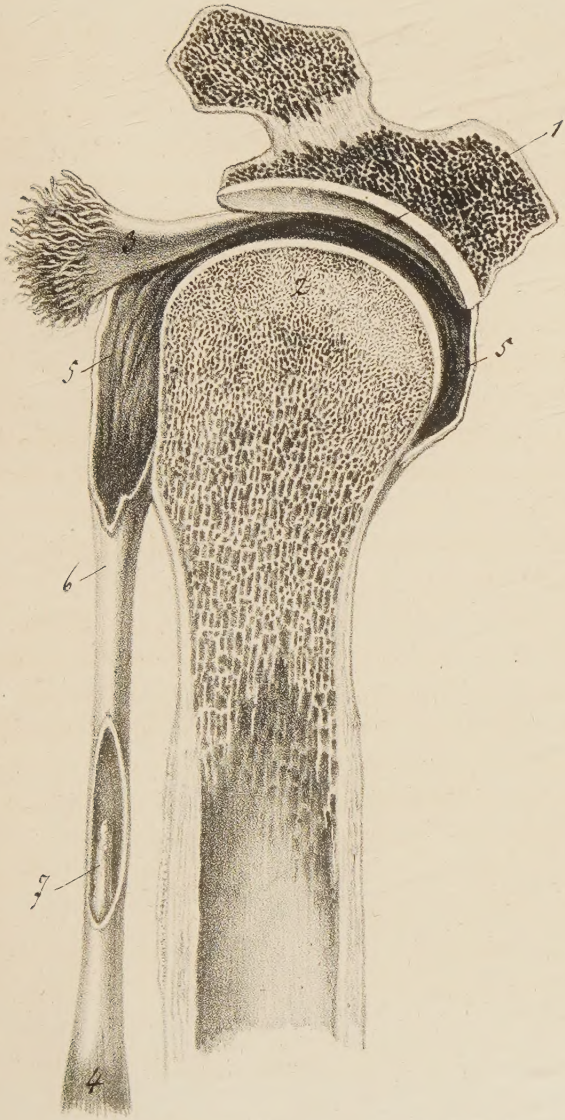

J. Fritz fecit.